

*На правах рукописи*

**АДИЕВ РИНАТ ФЛИКСОВИЧ**

**ХИРУРГИЧЕСКАЯ ТАКТИКА И КОМПЛЕКСНОЕ ЛЕЧЕНИЕ  
БОЛЬНЫХ С ХРОНИЧЕСКОЙ АНАЛЬНОЙ ТРЕЩИНОЙ**

**14.01.17 – хирургия**

**АВТОРЕФЕРАТ**

**диссертации на соискание ученой степени**

**кандидата медицинских наук**

**Уфа – 2013**

Работа выполнена в Государственном бюджетном образовательном учреждении высшего профессионального образования «Башкирский государственный медицинский университет» Министерства здравоохранения Российской Федерации.

**Научный руководитель:** доктор медицинских наук, профессор,  
**Хидиятов Ильдар Ишмурзович**

**Официальные оппоненты:** **Гайнутдинов Фазыл Мингазович**, доктор медицинских наук, Государственное бюджетное образовательное учреждение высшего профессионального образования «Башкирский государственный медицинский университет» Министерства здравоохранения Российской Федерации, профессор кафедры факультетской хирургии с курсом колопроктологии;

**Куляпин Андрей Владиславович**, кандидат медицинских наук, Государственное бюджетное учреждение здравоохранения Республики Башкортостан Городская клиническая больница № 21 г. Уфа, заведующий отделением колопроктологии.

**Ведущая организация.** Государственное бюджетное образовательное учреждение высшего профессионального образования «Пермская государственная медицинская академия имени академика Е.А. Вагнера» Министерства здравоохранения Российской Федерации.

**Защита состоится** « \_\_\_\_ » \_\_\_\_\_ 2013 года в \_\_\_\_ часов на заседании диссертационного совета Д 208.006.02 при Государственном бюджетном образовательном учреждении высшего профессионального образования «Башкирский государственный медицинский университет» Министерства здравоохранения Российской Федерации (450000, г. Уфа, ул. Ленина, 3).

С диссертацией можно ознакомиться в библиотеке Государственного бюджетного образовательного учреждения высшего профессионального образования «Башкирский государственный медицинский университет» Министерства здравоохранения Российской Федерации.

Автореферат разослан « \_\_\_\_ » \_\_\_\_\_ 2013 года.

Ученый секретарь диссертационного совета,  
доктор медицинских наук

**Федоров Сергей Владимирович**

## ОБЩАЯ ХАРАКТЕРИСТИКА РАБОТЫ

**Актуальность проблемы.** Анальная трещина является одним из частых и трудно поддающихся лечению заболеваний человека. Заболеваемость анальной трещиной составляет 20–30 случаев на 1000 человек взрослого населения. Среди больных колопроктологического профиля пациенты с анальной трещиной составляют 11–13% (Воробьев Г.И., 2006). Доля пациентов с анальными трещинами занимает 5,1% среди больных, обратившихся к врачу-колопроктологу и 3,9% в структуре стационарных больных (Тимербулатов В.М. и соавт., 2007). Наиболее часто анальная трещина встречается у лиц наиболее трудоспособного возраста в 20–40 лет, что определяет социально-экономическую значимость проблемы (Ривкин В.Л. и соавт., 2011).

Распространенными теориями возникновения анальной трещины являются: механическая, инфекционная, токсическая, психосоматическая, сосудистая, полиэтиологическая и др. (Благодарный Л.А. и соавт., 2007; Lindsey I. et al., 2004; Rosa G. et al., 2005). Приверженцы механической теории считают, что основной причиной образования трещины является механическое повреждение анодермы твердыми каловыми массами (Жарков Е.Е., 2009; Грошилин В.С., 2010). В то же время не у всех лиц, страдающих запорами, возникает трещина. Установлено, что анальная трещина может развиваться на фоне синдрома раздраженного кишечника, панкреатита, язвенной болезни желудка и двенадцатиперстной кишки, неспецифического язвенного колита, болезни Крона, геморроя, проктита, криптиты (Федоров В.Д. и соавт., 1984; Воробьев Г.И., 2006). При этом при хронизации патологического процесса в зоне пектения, находящегося дистальнее зубчатой линии, формируется линейная язва с оmozоленными краями и «сторожевыми бугорками», в треугольнике Мирано, т. е. развивается заболевание – хроническая анальная трещина (ХАТ) (Ан В.К., Ривкин В.Л., 2011).

На сегодняшний день предложено множество хирургических методов лечения больных с анальной трещиной (Дробни Ш., 1983; Благодарный Л.А., Жарков Е.Е., 2007; Ривкин В.Л. и соавт., 2011). Традиционное оперативное лечение ХАТ заключается в иссечении трещины с боковой подкожной (Parks A., 1969) или задней трансанальной дозированной сфинктеротомией (Рыжих А.Н., 1956; Ривкин В.Л. и соавт., 2011; Eisenhammer, 1956; Brown C.J. et al., 2007).

Однако сфинктеротомия может осложняться недостаточностью анального сфинктера у 0,6–35% больных, а при закрытой сфинктеротомии – подкожной гематомой у – 13% больных (Полетов Н.Н. с соавт., 2003; Грошилин В.С., 2010; Bruce G., 2007). Сохранение сфинктероспазма в послеоперационном периоде способствует рецидиву заболевания в 0,6–10% случаев и может привести к формированию подслизистого параректального свища, рубцовым стриктурам анального канала и длительным срокам лечения – до 40–60 суток (Хубезов Д.А., Воронков Д.В., 2007; Грошилин В.С., 2010). По данным Ривкина В.Л. с соавт. (2011), глухое ушивание раны после иссечения трещины значительно сокращает сроки лечения и предупреждает рецидив заболевания. Однако ано-пластика, являясь относительно технически сложной операцией, может проводиться при отсутствии сфинктероспазма.

Таким образом, вышеизложенное свидетельствует о недостаточной изученности вопросов, связанных с улучшением качества лечения больных с хронической анальной трещиной, что послужило основанием для исследований.

**Цель исследования** – улучшение результатов хирургического лечения больных с хронической анальной трещиной.

**Задачи исследования:**

1. Изучить варианты образования хронической анальной трещины в ано-дерме в зависимости от выраженности сфинктероспазма.
2. Определить в послеоперационном периоде на экспериментальных модельных лабораторных крысах с хронической анальной трещиной эффективность ранозаживляющего действия стимулятора регенерации – повязки «Пемафом» и антибактериального действия поливалентного пиобактериофага «Секстафаг».
3. Оценить эффективность комплексного хирургического лечения, заключающегося в иссечении трещины со сфинктеротомией и применении в послеоперационном периоде поливалентного пиобактериофага «Секстафаг» и повязки «Пемафом» у больных с хронической анальной трещиной, сопровождающейся выраженным сфинктероспазмом на фоне пектеноза.
4. Оценить эффективность комплексного хирургического лечения у больных с хронической анальной трещиной с невыраженным сфинктероспазмом, заключающегося в иссечении трещины с полным ушиванием раны модифицированным швом и применении в послеоперационном периоде повязки «Пема-

фом», пропитанной поливалентным пиобактериофагом «Секстафаг», и использовании свеч, содержащих «Тринитролонг» (химическая сфинктеротомия).

**Научная новизна работы.** Впервые в результате исследований установлено, что хроническая анальная трещина изначально образуется либо в зоне гребенчатой линии – на фоне пектеноза, сфинктероспазма, снижения естественной резистентности анодермы и бактериальной обсемененности (I вариант); либо в области линии Хилтона – в результате механического повреждения анодермы (II вариант).

Впервые в условиях эксперимента на модельных лабораторных животных (крысах) с хронической анальной трещиной показано, что повязка «Пемафом» в комбинации с поливалентным пиобактериофагом «Секстафаг» благоприятно воздействует на заживление раны, за счет стимуляции образования грануляционной ткани и антибактериального воздействия на микрофлору.

Предлагается новая тактика, улучшающая результаты лечения: при I варианте хронической анальной трещины показано иссечение трещины с боковой подкожной сфинктеротомией и перевязкой послеоперационной раны повязкой «Пемафом», пропитанной поливалентным пиобактериофагом «Секстафаг»; при II варианте хронической анальной трещины – иссечение трещины с глухим ушиванием ее модифицированным швом и перевязки раны повязкой «Пемафом», пропитанной поливалентным пиобактериофагом «Секстафаг»

Показана целесообразность применения в послеоперационном периоде свеч, содержащих «Тринитролонг» (химическая сфинктеротомия) при комплексном лечении больных с хронической анальной трещиной.

**Практическая значимость работы.** У больных с I вариантом образования хронической анальной трещины иссечение ее с боковой подкожной сфинктеротомией и лечение послеоперационной раны повязкой «Пемафом», пропитанной поливалентным пиобактериофагом «Секстафаг», способствует улучшению заживления и позитивно отражается на сроках лечения.

У больных со II вариантом образования хронической анальной трещины иссечение ее с «глухим» ушиванием раны модифицированным швом предупреждает расхождение краев, способствует полному гемостазу, купирует болевой синдром, значительно ускоряет сроки заживления, предупреждает рубцевание, что в целом улучшает результаты лечения.

Назначение свеч, содержащих «Тринитролонг» способствует эффективному устранению сфинктероспазма в послеоперационном периоде.

### **Основные положения диссертации, выносимые на защиту:**

1. При выборе хирургической тактики и эффективного лечения больных с хронической анальной трещиной в послеоперационном периоде необходимо выделять два варианта ее образования.

2. После иссечения трещины наполнение послеоперационной раны тампонирующей повязкой «Пемафом», пропитанной поливалентным пиобактериофагом «Секстафаг», что предупреждает развитие гнойных осложнений и ускоряет сроки заживления раны.

3. Дифференцированное комплексное хирургическое лечение больных с хронической анальной трещиной в зависимости от вариантов ее образования, способствует улучшению результатов лечения.

**Апробация работы.** Основные положения диссертационной работы доложены и обсуждены на: Всероссийской конференции морфологов (Оренбург, 2009); Всероссийской конференции анатомов (Уфа, 2010); конференции молодых ученых БГМУ (Уфа, 2011; 2012); научной конференции с международным участием, посвященной памяти профессора Р.И. Асфандиярова (Астрахань, 2012); заседании Ассоциации хирургов Башкортостана (Уфа, 2012); научной конференции «Роль природных факторов в формировании здоровья населения» (Уфа-Иремель, 2012).

В завершеном виде материалы диссертации изложены на проблемной комиссии «Хирургические болезни» ИПО ГБОУ ВПО «БГМУ» Министерства здравоохранения Российской Федерации (Уфа, 2012).

**Внедрение в практику.** Разработанные практические рекомендации, методы лечения больных с ХАТ внедрены в работу колопроктологических кабинетов МБУЗ «Поликлиника № 1» и МБУЗ «Поликлиника № 47» г. Уфы. Теоретические положения и практические рекомендации диссертации используются в процессе обучения студентов, интернов и врачей ИПО БГМУ.

**Публикации.** По теме диссертации опубликовано 6 научных работ, из них – 4 в журналах, рекомендованных ВАК РФ.

**Объем и структура диссертации.** Диссертация изложена на 129 страницах. Состоит из введения, 4 глав (обзора литературы, материалов и методов ис-

следования, результатов собственных исследований, результатов хирургического лечения больных с хронической анальной трещиной), заключения, выводов, практических рекомендаций и списка литературы, включающего 225 источников (110 отечественных и 115 иностранных авторов). Работа иллюстрирована 10 таблицами, 36 рисунками.

## СОДЕРЖАНИЕ РАБОТЫ

**Материалы и методы исследования.** *Экспериментальное исследование.* Для достижения поставленной цели и решения задач, оценки эффективности заживления послеоперационной раны после иссечения ХАТ, выполнены экспериментально-морфологические исследования с созданием модели ХАТ по методике В.С. Грошилина (2007). Модель анальной трещины была создана на 42 половозрелых беспородных белых крысах линии «Вистар» весом 150–200 г. Все манипуляции выполнялись с учетом требований международных принципов Хельсинкской декларации от 2000 г. «О гуманном отношении к животным» и положений, регламентируемых приложением № 8 «Правила гуманного отношения к лабораторным животным» и другими нормативными документами.

После образования ХАТ часть животных (n=6) выводились из опыта на 30-е сутки. Проводилось иссечение краев экспериментальной трещины единым блоком, которые подвергались гистологическим исследованиям с целью морфологической идентификации с иссеченными трещинами, взятыми у больных с ХАТ.

С целью оценки эффективности ранозаживляющего действия препаратов, на 18 крысах (основная группа) после иссечения ХАТ проводились перевязки послеоперационной раны повязкой «Пемафом», пропитанной поливалентным пиобактериофагом «Секстафаг». По 6 крыс выводились из опыта на 7- и 14-е сутки. Группой сравнения служили 18 крыс, которым послеоперационные раны после иссечения трещины лечились с применением мази «Левосин». По 6 крыс из опыта выводились на 7- и 14-е сутки. Единым блоком проводилось иссечение тканей анального канала на 5–7 часах для гистологических исследований. По 6 животных из каждой группы велись до полного заживления послеоперационной раны.

*Морфологическое исследование.* Морфологическим исследованиям подвергались биоптаты тканей, содержащие трещину у животных (крыс), которым создавалась экспериментальная модель ХАТ. Окраску препаратов проводили по

Романовскому-Гимзе. Исследованиям также подвергались: биоптаты, полученные в эксперименте при оценке эффективности заживления послеоперационных ран при применении препаратов «Пемафом» и «Секстафаг»; края иссеченных трещин, взятые после оперативного лечения у больных с ХАТ; 30 секционных препаратов анального канала, взятых у трупов различных возрастных групп с целью оценки изменений внутреннего сфинктера с возрастом.

*Цитологическое исследование.* С целью оценки заживления ран в послеоперационном периоде у больных с ХАТ проводили исследования отпечатков с поверхностей ран анального канала по методу Камаева М.Ф. (1970) (поверхностная биопсия) с окрашиванием по Романовскому-Гимзе.

С целью оценки заживления послеоперационных ран проводились планиметрические исследования (площадь ран определяли по методу Поповой Л.Н., 1942).

*Микробиологическое исследование.* Исследования проводили по стандартной методике (Приказ Минздрава СССР № 535 от 22 апреля 1985 года и методическое письмо Горьковского НИИ ЭМ, 1988 г. «Об унификации микробиологических (бактериологических) методов исследования, применяемых в клинко-диагностических лабораториях лечебно-профилактических учреждений»). Изучение антибиотикочувствительности выделенных культур с анального канала проводили с помощью дисков в соответствии с МУК 4,2, 1890 – 04, 2004 г. (Исследования проводились на кафедре микробиологии ГБОУ ВПО «Башкирский государственный медицинский университет» Минздрава России совместно с профессором Булгаковым А.К.).

*Гистохимическое исследование.* С целью изучения факторов резистентности желудочно-кишечного тракта проводилось количественное определение содержания гексоаминов в операционных материалах (по методике Р.В. Меркурьевой, 1983).

*Исследование секреторного иммуноглобулина А.* Для оценки иммунного состояния толстой кишки проводились исследования секреторного иммуноглобулина А в испражнениях.

Гистохимические и иммунологические исследования проводились на базе ЦНИЛ ГБОУ ВПО «БГМУ» Минздрава России.

*Клиническое исследование.* Клиническая часть исследований основана на анализе результатов проспективного обследования и лечения 92 больных с ХАТ,

находившихся на лечении в поликлинике клиники БГМУ и МБУЗ «Поликлиника № 1» г. Уфа в период с 2007 по 2012 гг. Критериями включения в исследование послужили наличие: фиброзно-рубцовых изменений краев трещины, «сторожевых бугорков», сфинктероспазма, кровянистых выделений, болей и длительных сроков болезни (от 3-х месяцев до 4-х лет). Мужчин в исследовании было 29, женщин – 63 (1:2,1). Возраст пациентов варьировал от 18 до 60 лет. Средний возраст составил  $41,0 \pm 5,7$  года. Задняя ХАТ была установлена у 79 (85,9%) больных, передняя – у 11 (12,0%), передняя и задняя одновременно – у 2 (2,1%). Всем больным помимо общеклинических и лабораторных исследований проводились специальные инструментальные включающие: аноскопию, ректороманоскопию, до- и послеоперационную аноректальную манометрию (с использованием сфинктрометра фирмы MSM ProMedico). Тонкий датчик сфинктрометра позволяет провести исследования у больных с ХАТ не вызывая болезненных ощущений. Оценку болевого синдрома проводили по шкале, предложенной О.Н. Древалем (1991) (карта боли). Шкала позволяет объективно отразить болевой синдром и показать его динамику в ходе лечения (Воробьев Г.И., Благодарный Л.А., Шельгин Ю.А., 2010). В исследование не включались пациенты, которые не наблюдались до конца испытания, лица, страдающие онкологическими заболеваниями, сахарным диабетом, неспецифическими воспалительными заболеваниями толстой кишки (неспецифический язвенный колит, болезнь Крона, ишемический колит), сифилисом, а также ВИЧ-инфицированные.

**Статистическая обработка результатов** проводилась параметрическими и непараметрическими методами с применением современных программных пакетов математико-статистического анализа (STATISTICA for Windows, версия 7, «MedCasl»). Отличия считали статистически значимыми при  $p < 0,05$  (Реброва О.Ю., 2002). Обработка вариационных рядов включала расчет средних величин ( $M$ ), среднего квадратического отклонения ( $\delta$ ), 95% доверительного интервала. Учитывая, что результаты параметрических и непараметрических тестов были идентичны, данные переменных в группах, где распределение признаков отличалось от нормального, были представлены в виде средней арифметической и 95% доверительного интервала (ДИ). При сравнении нормально распределенных количественных признаков в независимых группах применялся критерий Стьюдента ( $t$ ), в зависимых группах – парный критерий Стьюдента ( $t$ ). При рас-

пределении отличным от нормального – (U) критерий Манна-Уитни. Для множественных сравнений количественных признаков в трех и более зависимых группах использовался однофакторный дисперсионный анализ повторных измерений с последующим сравнением в группах по парному критерию Стьюдента с поправкой Бонферрони. При сравнении качественных признаков использовался двусторонний вариант точного критерия Фишера для четырехпольных таблиц, критерий  $\chi^2$  для порядковых признаков. Для сравнения процентных долей применяли угловое преобразование Фишера (ф-преобразование).

## РЕЗУЛЬТАТЫ ИССЛЕДОВАНИЙ И ИХ ОБСУЖДЕНИЕ

**Результаты экспериментального исследования.** В эксперименте на крысах проводилась оценка эффективности ранозаживляющего действия повязки «Пемафом», пропитанной поливалентным пиобактериофагом «Секстафаг». При морфологическом исследовании препаратов в группе сравнения на 7-е сутки после иссечения экспериментальной трещины в отличие от основной группы в области краев раны обнаруживалась массивная лейкоцитарная инфильтрация со значительным преобладанием нейтрофилов, сопровождающаяся выраженными литическими изменениями соединительной и жировой тканей. На 14-е сутки после иссечения трещины в группе сравнения в отличие от основной группы отмечено, что лейкоцитарная инфильтрация сохранялась в глубоких отделах (мышцы), распространяясь диффузно по межмышечным соединительнотканым прослойкам, продолжал оставаться выраженный межуточный отек и полнокровие сосудов. Обнаруживались только ростки грануляционной ткани. Местами в мышечной ткани формировались очаговые микроабсцессы. В эти же сроки в основной группе отмечались признаки перехода воспалительного процесса в продуктивную фазу с активацией репаративных процессов.

Средние сроки полного заживления экспериментальной раны в основной группе оказались статистически значимо ниже, чем в группе сравнения – на  $16,0 \pm 0,51$  сутки (95% ДИ (15,38; 16,92)) против  $19,0 \pm 0,42$  (95% ДИ (18,27; 20,11)), ( $p=0,043$ ).

Таким образом, экспериментальные исследования показали, что комбинация препаратов «Пемафом» с поливалентным пиобактериофагом «Секстафаг» способствует ускорению заживления послеоперационных ран.

Морфологическими исследованиями мышц внутреннего сфинктера взятыми при аутопсии у 30 трупов различных возрастных групп – 22–35 лет (n=10); 36–60 лет (n=10); 61–74 года (n=10) (муж. – 11, жен. – 19) и сфинктерометрическими исследованиями тонуса анального сфинктера у лиц аналогичных возрастных групп (n=30) было установлено, что с возрастом происходит постепенная атрофия мышечных элементов внутреннего сфинктера. Атрофические изменения внутреннего сфинктера, по нашему мнению, способствуют уменьшению числа больных с ХАТ в пожилом и старческом возрасте, что необходимо учитывать при выборе оперативного способа лечения.

**Результаты микробиологических исследований.** Микробиологическими исследованиями было установлено, что у больных с I вариантом ХАТ наиболее часто из трещины высеивался золотистый стафилококк – 22%, протей – 13%, клебсиелла – 11%. У больных с II вариантом ХАТ наиболее часто высеивался эпидермальный – 20% и сапрофитный стафилококки – 20%, эшерихии колли – 12%, стрептококки – 4% (табл. 1).

*Таблица 1*

Высеиваемая микрофлора из трещин больных с ХАТ

Вид микрофлоры	Больные			
	I вариант ХАТ (n=67)		II вариант ХАТ (n=25)	
	число посевов	%	число посевов	%
Staph.aureus	15	22,4	2	8,0
Streptococcus	1	1,6	1	4,0
Staph.hyicus	8	11,9	5	20,0
Staph.epidermidis	8	11,9	5	20,0
Proteus	9	13,5	1	4,0
E.coli	8	11,9	3	12,0
Klebsiella spp.	8	11,9	1	4,0
Смешанная флора	10	14,9	7	28,0

Результаты исследований антибиотикочувствительности свидетельствуют, что высеиваемая микрофлора у больных из ХАТ чувствительна к цефалотину, имипенему, эритромицину, «Пемафому» в комбинации с поливалентным пиобактериофагом «Секстафаг (табл. 2).

## Антибиотикочувствительность микрофлоры из анальных трещин у больных с ХАТ

Антибиотики	Вид микрофлоры				
	Proteus	Staph/e pider	Streptococ- cus	E/coli	Staph.aureus
Цефалотин	+	+++	+++	++	++
Гентамицин	+	++	++	++	–
Эритромицин	++	+	++	++	+++
Имипенем	++	++	+++	+++	+++
«Пемафом» + «Секстафаг»	++	++	++	++	++

Примечания. «+» слабая чувствительность (отсутствует рост колоний в зоне диаметром 10 мм от стандартного диска); «++» средняя чувствительность (отсутствует рост колоний в зоне диаметром 10–15 мм от стандартного диска); «+++» высокая чувствительность (отсутствует рост колоний в зоне диаметром 15 мм и более от стандартного диска); «–» нет чувствительности к антибиотикам (роста колоний).

**Результаты цитологических исследований.** С целью объективной оценки заживления послеоперационных ран после иссечения трещин были проведены сравнительные цитологические исследования на 3-и, 7- и 12-е сутки у 47 больных с ХАТ. Из них 17 больным группы сравнения после иссечения трещины по методике Рыжиха А.Н. (1956) в послеоперационном периоде перевязки раны проводились мазью «Левосин», 30 больным основной группы в послеоперационном периоде проводились перевязки повязкой «Пемафом», пропитанной поливалентным пиобактериофагом «Секстафаг». В основной и в группе сравнения на 3-е сутки после операции на цитограммах в поле зрения преобладало большое количество нейтрофилов (80–90%); лимфоциты, моноциты среди всех клеточных элементов составляли 10%, макрофаги – 1–2%. Микрофлора в большом количестве была расположена как внеклеточно, так и внутриклеточно. Фагоцитоз имел характер незавершенного. Наблюдалась картина альтернативного воспаления. После операции на 7-е сутки у больных группы сравнения в цитограммах наблюдалось увеличение количества макрофагов до 4–8% и преобладание нейтрофилов – до 55%. О сохранении воспалительно-дегенеративных процессов в ране свидетельствовало наличие отдельные группы микрофлоры, лимфоциты, фибробласты и полибласты составляли 20%.

На 7-е сутки у больных в основной группе уменьшилось количество нейтрофилов до 40–45%, определяются единичные микроорганизмы, до 30% (значительно) увеличилось количество полибластов и фибробластов. До 9%, увеличилось число макрофагов, в большинстве случаев наблюдался завершённый фагоцитоз, что характеризовало воспалительно-регенеративный процесс в ране. У больных в группе сравнения на 12-е сутки содержание нейтрофилов составляло 50–55%, увеличилось количество про- и фибробластов, полибластов, эндотелия до 40%, наблюдался завершённый фагоцитоз, незначительное количество микрофлоры. В поле зрения появились единичные клетки эпителия. В группе сравнения у больных сохраняются явления воспаления, о чем свидетельствуют результаты цитогаммы. У больных в основной группе на 12-е сутки уменьшалось количество нейтрофилов до 30–35%, преобладали клетки грануляционной ткани (про- и фибробласты, макрофаги, эндотелии, полибласты), единичные эозинофилы, множественные клетки эпителия, микрофлора отсутствовала, что характерно для регенеративного типа цитогаммы.

У этих же больных проводились планиметрические исследования ран. Площадь ран после операции на 7-е сутки в группе сравнения составила  $2,00 \pm 0,12 \text{ см}^2$ , в основной группе –  $1,3 \pm 0,1 \text{ см}^2$  ( $p=0,001$ ); на 12-е сутки в группе сравнения –  $0,90 \pm 0,45 \text{ см}^2$ , в основной группе –  $0,40 \pm 0,43 \text{ см}^2$  ( $p=0,002$ ). Сроки полного заживления ран в группе сравнения составили  $18,30 \pm 5,76$  дня, а в основной группе –  $14,50 \pm 4,73$  дня ( $p=0,011$ ).

Таким образом, применение в послеоперационном периоде повязки «Пемафом», пропитанной поливалентным пиобактериофагом «Секстафаг», способствует более ускоренному снижению интенсивности воспалительных процессов, ускоряет заживление ран и достоверно сокращает сроки лечения на  $3,80 \pm 1,17$  дня (95% ДИ (2,41; 5,23)), ( $p=0,011$ ).

**Результаты исследования секреторного иммуноглобулина А.** Количественное определение секреторного иммуноглобулина А (sIg А) в испражнениях – было проведено у 19 больных с I вариантом ХАТ, у 14 больных со II вариантом ХАТ и 20 «здоровых» лиц.

В группе «здоровых» содержание sIg А составило  $124,5 \pm 26,9$  мкг/г. У больных с I вариантом ХАТ в испражнениях отмечается достоверное снижение содержания sIg А –  $103,50 \pm 26,19$  мкг/г ( $p=0,023$ ). У больных со II вариан-

том ХАТ уменьшение в испражнениях sIg A  $115,1 \pm 25,4$  мкг/г оказалось статистически незначимым ( $p=0,071$ ).

Таким образом, у больных с I вариантом ХАТ установлено снижение местного иммунного статуса толстой кишки, что может явиться одной из причин способствующей нарушению целостности анодермы.

**Результаты гистохимических исследований.** Определение гексозаминов в анодерме было проведено у 17 больных с I вариантом ХАТ, у 12 больных со II вариантом ХАТ и 20 «здоровых» лиц. В группе «здоровых» лиц содержание гексозаминов составило  $43,30 \pm 12,97$  мг/100 мл. У больных со II вариантом ХАТ отмечается уменьшение гексозаминов в сравнении с показателями здоровых до  $39,40 \pm 13,86$  мг/100 мл ( $p=0,069$ ), у больных с I вариантом ХАТ отмечается достоверное снижение гексозаминов до  $29,80 \pm 12,37$  мг/100 мл ( $p=0,003$ ).

Полученные результаты свидетельствуют о снижении естественной резистентности в области анодермы у больных с I вариантом ХАТ. Предполагается, что I вариант ХАТ развивается на фоне хронических воспалительных процессов в анодерме – пектеноза.

**Клинические исследования.** На основе комплексных клинических и инструментальных методов исследования было установлено, что при I варианте ХАТ, трещина изначально формируется в области гребенчатой линии на фоне пектеноза, при втором – в области белой линии Хилтона в результате разрыва анодермы твердыми каловыми массами. При I варианте трещина имеет линейную форму и дном ее являются волокна внутреннего сфинктера, при II варианте трещина имеет вид «капли», она расположена более поверхностно, в дистальной ее части обнаруживается подкожная клетчатка, а в проксимальной – волокна внутреннего сфинктера. В исследовании I вариант ХАТ был установлен у 67 (72,8%) больных, II – у 25 (27,2%).

Было отмечено, что у всех больных с ХАТ имелись различные заболевания пищеварительного тракта. 61 (91,0%) больной с I вариантом ХАТ жаловались на периодическое вздутие, тяжесть в животе, боли по ходу ободочной и сигмовидной кишок, расстройство стула в виде чередования запоров и диареи со слизью, при этом боли в прямой кишке усиливались при дефекации. Многие пациенты периодически отмечали тенезмы. Клинические проявления соответствовали синдрому раздраженного кишечника. При ультрасонографии у 38 (56,7%) пациентов

с I вариантом ХАТ были выявлены изменения в поджелудочной железе в виде ее увеличения, неоднородности структуры, что расценивалось врачами лучевой диагностики как панкреатит, 8 (11,9%) пациентов страдали эрозивным гастритом, 4 (6,0%) имели язвенную болезнь двенадцатиперстной кишки, подтвержденную гастроскопическими исследованиями. При ректороманоскопии, проводившейся в период ремиссии заболевания, у всех пациентов с I вариантом ХАТ обнаруживались изменения в слизистой оболочке прямой и сигмовидной кишок в виде отека, гиперемии, зернистости. Часто в просвете кишечника обнаруживалась слизь, отмечалось повышение тонуса стенки кишечника. Из 67 больных с I вариантом ХАТ у 54-х (80,5%) были обнаружены явления криптитов в виде гиперемии и отека в области крипт с серозно-гнойным отделяемым. Особенно выраженными явлениями криптитов были на задней стенке (рядом с трещиной) анального канала. У 12 (13,0%) больных был обнаружен папиллит. У всех пациентов со II вариантом ХАТ, страдающих упорными запорами, трещина изначально образовывается в области линии Хилтона и имеет вид «капли», вершечкой направленной в просвет анального канала. При эндоскопическом исследовании у этих больных обнаруживалась умеренно гиперемированная слизистая оболочка кишки, у большинства пациентов сосудистый рисунок прослеживался, тонус кишечника был значительно снижен, исследование не вызывало резкой болезненности в сравнении с больными с I вариантом ХАТ.

При пальцевом и аноскопическом исследовании анального канала при I варианте ХАТ обнаруживались уплотнение анодермы и потеря ее эластичности в зоне гребенчатой линии, что сопровождалось умеренно выраженным циркулярным сужением просвета анального канала. У больных со II вариантом ХАТ при исследовании анодермы выраженного уплотнения и сужения просвета анального канала не отмечалось. Гистологическими исследованиями биопсийного материала (n=37), взятого во время операции у пациентов с I вариантом ХАТ из боковых стенок (на 3 или 9 часах), было обнаружено наличие фиброзно-воспалительных изменений в анодерме. У всех 25 пациентов со II вариантом ХАТ при исследовании образцов тканей из боковых стенок анального канала не было обнаружено выраженных фиброзно-воспалительных изменений, аналогичных у больных с I вариантом ХАТ.

Исследования болевых карт также показали различия в болевом синдроме у больных с I и II вариантами ХАТ.

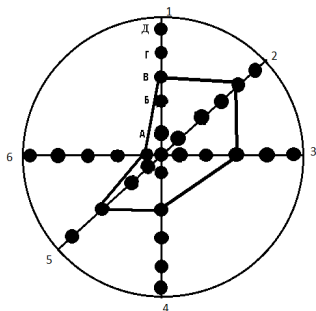


Рис. 1. Болевая карта больных с I вариантом ХАТ

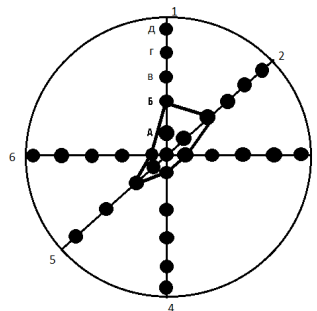


Рис. 2. Болевая карта больных со II вариантом ХАТ

Как видно из представленных болевых карт, характер боли у больных с I и II вариантами ХАТ отличается. При I варианте ХАТ боли были более выраженные, проявлялись интенсивнее, чем при II варианте. Больные с I вариантом ХАТ предъявляли жалобы на острые, очень сильные боли, которые продолжались более 30 минут. Боли появлялись 6–8 раз в сутки. В то время как больные со II вариантом ХАТ жаловались преимущественно на давящие боли средней интенсивности продолжительностью около 5–10 минут, которые появлялись 2–4 раза в сутки.

Исследование тонуса анального сфинктера показало, что у «здоровых» лиц ( $n=20$ ) базальное давление составляло 646,7–834,4 мм вод. ст., в среднем ( $M \pm \delta$ )  $796,9 \pm 129,2$  мм вод. ст. У больных с I вариантом ХАТ ( $n=32$ ) установлено статистически значимое повышение базального давления в сравнении со здоровыми лицами в пределах от 917,4 до 955,5 мм вод. ст., в среднем  $926,2 \pm 141,1$  мм вод. ст. ( $p=0,002$ ). У больных со II вариантом ХАТ ( $n=19$ ) – от 813,6 до 863,6 мм вод. ст., в среднем  $846,9 \pm 56,7$  мм вод. ст., что оказалось достоверно ниже, чем у больных с I вариантом образования ( $p=0,025$ ), но выше, чем у здоровых ( $p=0,123$ ).

Таким образом, у пациентов с I вариантом ХАТ отмечалось достоверное повышение базального давления по сравнению как с группой здоровых, так и больных со II вариантом образования.

Исследование базального тонуса анального сфинктера у 26 больных с I вариантом ХАТ, страдающих длительное время синдромом раздраженного кишечника и наличием пектеноза было установлено, что в период купирования клинических проявлений заболевания и эпителизации трещины базальное дав-

ление оставалось повышенным и составляло  $876,2 \pm 112,2$  мм вод. ст., что достоверно было выше, чем у «здоровых» лиц  $806,60 \pm 84,97$  ( $p=0,025$ ). В то же время у лиц со II вариантом ХАТ ( $n=20$ ), страдающих запорами, базальное давление составило  $805,2 \pm 98,3$  мм вод. ст. ( $p=0,973$ ), что достоверно не отличалось от группы «здоровых» лиц.

Таким образом, можно предположить, что на состояние тонуса внутреннего сфинктера влияет пектеноз.

Исходя из полученных нами результатов исследований, была рассмотрена эффективность дифференцированного комплексного хирургического лечения больных с ХАТ в зависимости от ее вариантов образования.

Хирургическое лечение больных с ХАТ проводилось в операционной поликлиники Клиники БГМУ. В дооперационном периоде всем больным проводилось соответствующее лечение заболеваний, на фоне которых образовывалась ХАТ. Оперативное лечение проводилось после улучшения состояния больных, под местной анестезией 0,5–1% раствором новокаина.

Дифференцированное хирургическое лечение проведено 4 группам больных с ХАТ. В 1-й группе (группа сравнения) 23 больным (17 – с I вариантом ХАТ, 6 – со II) проводилось традиционное иссечение трещины с задней трансанальной сфинктеротомией и подшиванием краев раны ко дну по методике Рыжика А.Н. (1956). В послеоперационном периоде этим больным ежедневно в амбулаторных условиях проводились перевязки раны, сначала с мазью «Левосин» до появления грануляционной ткани, в последующем – метилурациловой мазью до полной эпителизации раны.

Во 2-й группе (группа сравнения) 25 больным (20 – с I вариантом ХАТ, 5 – со II) проводилось иссечение трещины с подшиванием краев раны ко дну с боковой подкожной сфинктеротомией (по методике Parks). В послеоперационном периоде ежедневно проводились перевязки раны с мазью «Левосин» до появления грануляционной ткани, затем – метилурациловой мазью до полной эпителизации раны.

В 3-й группе (основная группа) 30 больным с I вариантом ХАТ проводилось иссечение трещины с задней сфинктеротомией по методике Рыжика А.Н. В послеоперационном периоде проводилось комплексное лечение, которое заключалось в перевязке послеоперационной раны повязкой «Пемафом», пропитанной

поливалентным пибактериофагом «Секстафаг». перевязки в амбулаторных условиях проводились ежедневно. В послеоперационном периоде назначались свечи, содержащие «Тринитролонг». Свечи применялись после дефекации. У 2 пациентов свечи вызвали побочные реакции в виде головокружения, головных болей. Этим пациентам свечи были отменены. У всех пациентов применение свеч, содержащих «Тринитролонг» способствовало снижению тонуса сфинктера и значительному снижению интенсивности и продолжительности болей в послеоперационном периоде, которые определялись по болевой карте.

В 4-й группе (основная группа) 14 больным со II вариантом ХАТ, после иссечения трещины, рана ушивалась наглухо непрерывным подкожным швом (модифицированный шов) с использованием викрила. Шов позволял по периметру раны равномерно сблизить ее края с дном, что способствовало полному гемостазу и заживлению послеоперационной раны от дна. Поверх шва рану покрывали ранозаживляющей повязкой «Пемафом», пропитанной поливалентным пибактериофагом «Секстафаг». В послеоперационном периоде назначались свечи, содержащие «Тринитролонг» (химическая сфинктеротомия).

В 1-й группе у 3 (13,1%) из 23 больных в послеоперационном периоде была зарегистрирована легкая степень недостаточности анального сфинктера, проявляющейся недержанием газов при физической нагрузке. В течение двух месяцев после операции явления недостаточности купировались. В этой группе больных сроки заживления ран составили в среднем  $18,30 \pm 5,76$  дня, у 2 больных (8,7%) заживление раны затянулось до 38 дней в связи с сохранением сфинктероспазма. В отдаленном периоде рубцовая деформация анального канала и рецидив заболевания через 3 месяца наступил у 2 (8,7%) больных (табл. 3).

Во 2-й группе (n=25) легкая степень недостаточности отмечена у 2 (8%) больных сроки заживления послеоперационной раны в среднем составили  $17,3 \pm 5,9$  дня. У 1 (4%) больного заживление послеоперационной раны затянулось до 35 дней, что было обусловлено нагноением раны. Рубцовая деформация и рецидив были выявлены у 1 (4%) больного.

В 3-й группе (n=30) легкая степень недостаточности анального сфинктера отмечена у 1 (3,3%) больного. Средние сроки лечения составили  $14,50 \pm 4,73$  дня, что было достоверно меньше по сравнению с 1-й группой ( $p=0,011$ ). У 1 больного (3,3%) осложнилось длительным нагноением раны. Рубцовых стрик-

тур не выявлено. Рецидив заболевания был у 1 больного (3,3%), что было обусловлено упорными запорами.

Таблица 3

Результаты лечения ХАТ в группах больных

Показатели	Группы		p	Группы		p
	1-я (n=23)	3-я (n=30)		2-я (n=25)	4-я (n=14)	
Недостаточность сфинктера в послеоперационном периоде, абс. ч., %	3 (13,1%)	1 (3,3%)	p=0,173	2 (8,0%)	0	–
Рецидив заболевания, абс. ч., %	2 (8,7%)	1 (3,3%)	p=0,351	1 (4,0%)	0	–
Рубцовая деформация в отдаленном периоде, абс. ч., %	2 (8,7%)	0	–	1 (4,0%)	0	–
Сроки заживления, дни, (M± δ)	18,3±5,76	14,5±4,73	p=0,011	17,3±5,90	11,4±4,11	p=0,002
Средние сроки купирования болевого синдрома, дни, (M± δ)	12,1±5,27	9,0±4,93	p=0,032	12,6±3,9	3,6±1,97	p=0,001

В 4-й группе (n=14) сроки лечения составили 11,40±4,11 дня, что было достоверно меньше по сравнению со 2-й группой (p=0,002). Рецидивов заболевания в этой группе не было. Заживление раны происходило по типу первичного натяжения. Рубцовые деформации анального канала не отмечены. Недостаточность анального сфинктера не была выявлена.

Анализ болевых карт показал, что у больных 3-й (основной) группы, где проводились перевязки с использованием повязки «Пемафом», пропитанной поливалентным пиобактериофагом «Секстафаг» с применением свеч, содержащих «Тринитролонг» болевой синдром купировался на 9,00±4,93 сутки, что на 3–4 дня было раньше, чем в 1-й группе сравнения (p=0,032). В 4-й основной группе болевой синдром купировался на 3,60±1,97 сутки, что на 9 дней было раньше, чем во 2-й группе сравнения (12,6±3,9; p=0,001).

Таким образом, проведенные исследования показали высокую эффективность избирательной тактики комплексного хирургического лечения больных с ХАТ в сравнении с традиционными методами лечения.

## ВЫВОДЫ

1. В результате комплексных исследований установлены два варианта образования хронической анальной трещины: при I варианте хроническая анальная трещина изначально формируется в зоне зубчатой линии на фоне пектеноза и сопровождается выраженным сфинктероспазмом. II вариант хронической анальной трещины развивается преимущественно у лиц, страдающих запорами, и изначально формируется в зоне линии Хилтона, сопровождаясь умеренно выраженным сфинктероспазмом.

2. В эксперименте на лабораторных крысах показано, что перевязки послеоперационной раны, образованной после иссечения экспериментальной трещины, повязкой «Пемафом» с поливалентным пиобактериофагом «Секстафаг» способствуют ускорению сроков ее заживления на  $3,00 \pm 1,14$  дня (95% ДИ (2,79; 3,24)) ( $p=0,043$ ) за счет снижения интенсивности воспаления, стимуляции образования грануляционной ткани и антибактериального воздействия на микрофлору.

3. Наиболее эффективным способом комплексного хирургического лечения больных с хронической анальной трещиной, сопровождающейся сфинктероспазмом, является ее иссечение с задней или боковой сфинктеротомией и перевязкой послеоперационной раны повязкой «Пемафом», пропитанной поливалентным пиобактериофагом «Секстафаг». Лечение способствует снижению гнойных осложнений на 5,4%, рецидивов заболевания – на 5,4%, сокращению сроков лечения – на  $3,80 \pm 1,17$  дня (95% ДИ (2,41; 5,23)), ( $p=0,011$ ), по сравнению с традиционным методом лечения по Рыжиху А.Н.

4. Наиболее эффективным способом комплексного хирургического лечения больных с хронической анальной трещиной, не сопровождающейся сфинктероспазмом, является иссечение трещины с полным закрытием ее модифицированным швом с покрытием послеоперационной раны повязкой «Пемафом», пропитанной поливалентным пиобактериофагом «Секстафаг», и применением в послеоперационном периоде свечей, содержащих «Тринитролонг» (химическая сфинктеротомия). Предложенное лечение позволяет снизить развитие гнойных

осложнений на 4,0%, рецидивов заболевания – на 4,0%, предупреждает развитие стриктур анального канала и сокращает сроки лечения на  $5,9 \pm 2,41$  дня ( $p=0,002$ ) по сравнению с традиционным методом лечения по Parks.

## **ПРАКТИЧЕСКИЕ РЕКОМЕНДАЦИИ**

1. Выбор хирургической тактики лечения больных с ХАТ должен зависеть от вариантов образования трещины.

2. При I варианте ХАТ, сопровождающемся пектенозом и сфинктероспазмом, после иссечения трещины со сфинктеротомией в послеоперационном периоде рекомендуются ежедневные перевязки раны повязкой «Пемафом», пропитанной поливалентным пробиотиком «Секстафаг».

3. При II варианте ХАТ после иссечения трещины с закрытием «наглухо» раны модифицированным швом рекомендуется перевязка раны повязкой «Пемафом», пропитанной поливалентным пробиотиком «Секстафаг». Такая тактика лечения способствует заживлению раны первичным натяжением.

4. Применение свеч, содержащих «Тринитролонг», позволяет эффективно устранять в послеоперационном периоде сфинктероспазм, значительно уменьшать боли и улучшать результаты лечения.

5. Использование болевой карты позволяет определить характер боли в послеоперационном периоде и оценить эффективность лечения.

## **СПИСОК РАБОТ, ОПУБЛИКОВАННЫХ ПО ТЕМЕ ДИССЕРТАЦИИ**

1. Сравнительные морфологические исследования анального канала человека и собаки и возможность создания ряда модельных хирургических заболеваний / И.И. Хидиятов, М.В. Казаков, Р.Ф. Адиев, А.Ш. Тутаев // Морфология. – 2008. – № 2. – С. 145–146.

2. Анатомические особенности анальных сфинктеров человека (краткий обзор) / Р.Ф. Адиев, В.М. Тимербулатов, И.И. Хидиятов, Ф.Б. Гибадуллина // **Морфологические ведомости.** – 2009. – № 3. – С. 19–20.

3. Эффективность применения медицинских пиявок при сочетании острого геморроя и анальной трещины / Р.Ф. Адиев, И.И. Хидиятов, Л.Г. Булыгин, Н.Р. Ария, Ф.Б. Гибадуллина // Медицинская наука – 2009: материалы Республиканской конференции молодых ученых Республики Башкортостан с Международным участием. – Уфа, 2009. – С. 10–12.

4. Патогенетическое обоснование комплексного хирургического лечения больных с хронической анальной трещиной / Р.Ф. Адиев, И.И. Хидиятов, Э.С. Валишин, М.В. Казаков, М.Ю. Баталов, Н.Р. Ария, Ф.Б. Гибадуллина, Р.З. Нуриманов // **Медицинский вестник Башкортостана**. – 2012. – № 1. – С. 63–65.

5. Оптимизация хирургического лечения больных с хронической анальной трещиной / Р.Ф. Адиев, И.И. Хидиятов, Р.З. Султанов, М.В. Казаков, Э.Ф. Валиахметова // **Креативная хирургия и онкология**. – 2012. – № 3. – С. 21–25.

6. Результаты комплексного обследования и хирургического лечения больных с хронической анальной трещиной / И.И. Хидиятов, Р.Ф. Адиев, А.Е. Стрижков, М.В. Казаков, Р.З. Нуриманов // **Астраханский медицинский журнал**. – 2012. – Т. 7, № 4. – С. 256–259.

### **СПИСОК СОКРАЩЕНИЙ**

- БГМУ – Башкирский государственный медицинский университет  
ВПО – высшее профессиональное образование  
ГБОУ – государственное бюджетное образовательное учреждение  
ДИ – доверительный интервал  
ИПО – институт последипломного образования  
ЦНИЛ – центральная научная исследовательская лаборатория  
МБУЗ – муниципальное бюджетное учреждение здравоохранения  
ХАТ – хроническая анальная трещина

**АДИЕВ РИНАТ ФЛИКСОВИЧ**

**ХИРУРГИЧЕСКАЯ ТАКТИКА И КОМПЛЕКСНОЕ ЛЕЧЕНИЕ  
БОЛЬНЫХ С ХРОНИЧЕСКОЙ АНАЛЬНОЙ ТРЕЩИНОЙ**

**АВТОРЕФЕРАТ**

диссертации на соискание ученой степени  
кандидата медицинских наук

Издательская лицензия № 06788 от 01.11.2001 г.  
ООО «Издательство «Здравоохранение Башкортостана»  
450000, РБ, г. Уфа, а/я 1293, тел. (347) 250-81-20, тел./факс (347) 250-13-82.

Подписано в печать 15.02.2013 г.  
Формат 60x84/16. Гарнитура Times New Roman.  
Бумага офсетная. Отпечатано на ризографе.  
Усл. печ. л. 1,4. Уч.изд. л. 1,5.  
Тираж 100. Заказ № 769.

